Lane Medical Library

Ueber einen Fall

von

intraoculärem Medullarcarcinom.

(Mit II Tafeln Abbildungen.)

Inaugural-Dissertation

zur Erlangung der medicinischen Doctorwürde

in Göttingen

von

C. Bock

aus Coppenbrügge.

Göttingen, 1868.

Druck der Dieterich'schen Univ.-Buchdruckerei.

(W. Fr. Kaestner).

Digitized by the Internet Archive
in 2026

https://archive.org/details/IA40154024_0252

So sehr auch die Literatur der intraoculären Geschwülste in der neuern Zeit, namentlich seit Einführung der ophthalmoskopischen Untersuchungsmethode, bereichert worden ist, so finden sich doch unter den beschriebenen Fällen verhältnissmässig wenige von Medullarcarcinom; dazu kommt, dass gewiss viele der von ältern Autoren unter diesem Namen beschriebenen Fälle nach dem heutigen Standpunkte der pathologischen Anatomie aus der Reihe der Carcinome gestrichen werden müssen. Um so mehr dürfte es deshalb gerechtfertigt erscheinen, wenn ich einem von mir selbst beobachteten und genau mikroskopisch untersuchten Falle eine eingehendere Betrachtung widme. —

Herrn Prof. Schweigger, welcher so freundlich war, mir die Beschreibung des Falles zu überlassen, sowie Herrn Professor Krause, der mir bereitwilligst die Benutzung des pathologischen Institutes für die mikroskopische Untersuchung gestattete, sage ich zuvor meinen wärmsten Dank. —

Der von mir gewählte Krankheitsfall betrifft eine 20jährige Frau vom Lande, die zu der Zeit, als sie in Behandlung des Herrn Professor Schweigger kam, blühend und kräftig aussah und deren sonstiges Befinden nichts zu wünschen übrig liess. Die intellectuellen Fähigkeiten derselben waren wohl ausgebildet, ihr Gedächtniss, namentlich für alles, was auf ihr seit 13 Jahren bestehendes Augenleiden Bezug hatte, ausgezeichnet, so dass es mir möglich wurde eine ziemlich genaue Anamnese aufzunehmen, deren Glaubwürdigkeit bei der Bestimmtheit, mit der die einzelnen Angaben wiederholt gemacht wurden, wohl nicht angezweifelt werden darf. —

Soweit sich ermitteln lässt, stammt Patientin von ganz gesunden Aeltern ab, ein noch lebender älterer Bruder erfreut sich der besten Gesundheit. Ob sie selbst in früher Jugend an irgend welcher Kinderkrankheit gelitten hat, weiss Patientin nicht anzugeben, doch glaubt sie versichern zu dürfen, dass sie bis zu ihren 7ten Lebensjahre nie krank gewesen sei. Zu dieser Zeit erkrankte sie ganz plötzlich am rechten Auge, ohne dass sie irgend eine Veranlassung dafür aufzufinden weiss: — es traten ungemein heftige Schmerzen in dem betroffenen Auge auf, und schon nach wenigen Tagen war dasselbe vollständig functionsunfähig geworden. Der behandelnde Arzt erklärte damals nach Aussage der Patientin das Leiden für „schwarzen und grauen Staar", verordnete eine energische Antiphlogose und liess die Kranke etwa ein halbes Jahr in einem dunkeln Zimmer liegend zubringen. Seit Patientin das

Bett dann wieder verlassen hatte, machte sich eine allmählige Vergrösserung des Bulbus bemerklich, die ohne Schmerzen bis zum 15. Juli 1863 andauerte, an welchem Tage plötzlich unter den heftigsten Schmerzen eine ruptura bulbi eintrat, wobei eine blutähnlich aussehende Flüssigkeit ergossen wurde, die zugleich nach der ganz bestimmten Angabe der Kranken so corrosive Eigenschaften besessen haben soll, dass sie an Stellen, wo, wie z. B. auf dem Handrücken, die Haut mit ihr in Berührung kam, die Epidermis zu Blasen erhob. — Nach Eintritt des erwähnten Ereignisses waren Iris und Pupille nicht mehr zu sehen, der Bulbus aber blieb immer noch um ein Weniges an Ausdehnung grösser, als der des gesunden linken Auges. Die Behandlung war auch dieses Mal eine antiphlogistische und hatte den Erfolg, dass nach 7 Wochen eine völlige Verheilung der Ruptur eintrat. —

Bald jedoch machte sich aufs neue ein langsames, von keinem Schmerz begleitetes Wachsthum des erkrankten Bulbus bemerklich, welches bis zum 30. Januar dieses Jahres (1868) andauerte. In diesem Zeitpunkt veränderte sich auf einmal die bis dahin immer dunkelroth erscheinende Farbe des Bulbus in eine auffallend bleiche, zugleich stellten sich wieder die heftigsten Schmerzen ein, die dann in wechselnder Stärke bis Ostern andauerten. In den ersten Tagen wurden wiederholt Blutegel applicirt und Bleiwasserumschläge gemacht, darauf ward das Auge mit einer Flüssigkeit gepinselt, die nach der Beschreibung Argent. nitr. solut. gewesen zu sein scheint. Bei dieser Therapie war bis

gegen Ende April der geschwollene Bulbus so klein geworden, dass er den gesunden an Grösse nicht mehr übertraf; damit schwanden auch die Schmerzen völlig. — So blieb jedoch der Zustand nur bis zum Anfang des Mai, denn nun bemerkte Patientin, dass zum dritten Male ein Wachsthum im Auge stattfand, aber dieses Mal ganz verschieden von der frühern Weise. Es dehnte sich nicht wie sonst der Augapfel ganz gleichmässig aus, sondern aus seinem obern vordern Umfange entwickelte sich eine rothe fleischige Masse, welche bei rapidem Wachsthume schon am 27. Juni eine solche Grösse erreicht hatte, dass sie längst nicht mehr von dem sehr stark ausgedehnten obern Augenliede bedeckt wurde. —

Soweit über den Krankheitsfall bis zu seiner Beobachtung in hiesiger Augenklinik, nur will ich noch in anamnestischer Beziehung anfügen, dass Patientin vom Beginn des Augenleidens bis zum Juni dieses Jahres noch zweimal anderweitig erkrankt gewesen ist: einmal 1857 an einem etwa 6 Monate dauernden eiterigen Entzündungsprocess der rechten Tibia und sodann 1866 an Entzündung und theilweiser Vereiterung der Halslymphdrüsen rechterseits. Von beiden krankhaften Vorgängen sind noch jetzt narbige Residuen zu bemerken. —

Die am 27. Juni vorgenommene Untersuchung ergab Folgendes: Das obre Lied des erkrankten Auges war stark geröthet, etwas geschwollen und ganz enorm ausgedehnt; unter ihm hervor drängte sich eine dunkelrothe, an der Oberfläche von reichen Gefässnetzen durchzogene, kuglige Geschwulstmasse von ziemlich har-

ter Consistenz etwa 1,5 cm. weit hervor (s. Fig. I.). Von den Häuten des Bulbus war weiter nichts zu sehen als ein etwa linsengrosses Stück der geschrumpften Cornea, durch welche hindurch man eine schwarzblaue Masse schimmern sah. Zog man die Augenlieder über die Geschwulstmasse zurück, was leicht und ohne Schmerzen für die Kranke zu bewerkstelligen war, so bot sich der Tumor dar in einer Ausdehnung von etwa 2,5 cm. im grössten vertikalen und etwa 2 cm. im grössten transversalen Durchmesser. Im Canthus internus sah man ausserdem von der Basis dieses Haupttumors zwei kleinere appendiculäre Geschwülstchen ausgehen. Das Ganze wurde fortwährend durch die vermehrte Secretion der Thränenflüssigkeit feucht erhalten. Bei der sich so präsentirenden Geschwulst wurde die Diagnose auf Glioma retinae gestellt, und da der Gesundheitszustand der Patientin, wie oben erwähnt, noch völlig gut war, so wurde die Enucleatio bulbi von Herrn Professor Schweigger beschlossen und schon am 1. Juli ausgeführt. —

Die Operation selbst bot nichts besonders bemerkenswerthes, nur wurde sie dadurch etwas erschwert dass die unregelmässige Gestalt des entarteten Bulbus und die Veränderung des umgebenden Gewebes die Uebersicht über das Operationsfeld etwas störten. Mit der Entfernung des Bulbus, der nach hinten zu sehr leicht zu lösen war, schien alles krankhafte entfernt zu sein; dennoch wurden Vorsichts halber einige verdächtig aussehende Stückchen des Orbitalfettes sowie ein Theil der infiltrirten Conjunctiva nachträglich noch excidirt. Die

mikroskopische Untersuchung zeigte übrigens, dass in diesen Partien durchaus nichts von den Elementen der Geschwulst enthalten war, und es darf daher wohl angenommen werden, dass Alles der Geschwulst angehörende vollständig exstirpirt worden ist. — Die durch die Operation verursachte Blutung war durch Eis und Compressen bald gestillt, doch mussten gegen Abend wegen eingetretner Nachblutung noch einige kleine Arterien unterbunden werden. Am Tage nach der Operation entstand entzündliches Oedem der Lieder, das sich aber sehr bald wieder verlor. Sonst zeigte sich im Verlaufe der Heilung nichts von Belang, und schon am 13. Juli konnte die Patientin entlassen werden. —

Die Untersuchung des exstirpirten Bulbus nebst der anhängenden Geschwulstmasse kurz nach der Operation ergab Folgendes: Der grösste Sagittaldurchmesser betrug etwa 4 cm., der grösste transversale etwa 3 cm.; das hintre Bulbussegment, bedeckt von Orbitalfett und Rudimenten der Augenmuskeln, bot in seiner Gestalt nichts von der Norm abweichendes dar, die Sclera schien hier vollkommen intact zu sein und die Geschwulstmasse nur den vordern Theil des Bulbus perforiert zu haben. Auf einem Sagittaldurchschnitte (Fig. II.) zeigte sich denn auch deutlicher, als dies im Zusammenhange zu sehen war, dass die Sclera nur am obern Umfange ihres cornealen Randes von der Geschwulst durchbrochen war u. z. in der Weise, dass sie auf eine zarte, mehrfach durchlöcherte Lamelle reducirt war, auf der Schnittfläche also einen schmalen Streifen (Fig. II. b) darstellte, der die Grenze zwischen extra-

und intrabulbärer Geschwulst bildete. Die übrige Sclera erwies sich auf diesem Durchschnitte von ungleichmässiger Mächtigkeit, namentlich war eine bedeutendere Verdickung derselben (Fig. II d) in der Gegend der Eintrittsstelle des Opticus auffallend. Von vorderm und hinterm Augenkammerraum, sowie von Linse, Iris und Glaskörper war nicht die Spur mehr zu sehen: der ganze intraoculäre Raum war völlig von soliden Massen ausgefüllt. Eine röthlichweisse, streifige Masse (Fig. II. a), von der erwähnten Verdickung der Sclera ausgehend, verlief in sagittaler Richtung, allmählich sich etwas im senkrechten Durchmesser verjüngend, bis zum obern Rande der geschrumpften Cornea (deren Ausdehnung durch c in Fig. II gegeben ist), wo sie zugleich mit dem erwähnten dünnen Theile der Sclera (b) genau zusammenhing. Vom untern Rande der beschriebenen Masse, welche durch ihren Verlauf den intraoculären Geschwulsttheil in eine obre und untre Partie schied, giengen verschiedne Faserzüge aus, welche die untre Geschwulstpartie durchsetzten und diese wieder in drei kleinere Abtheilungen (e′—e‴) zerlegten. Von letztern zeigte die vordere (e″) in ihrem Innern eine unregelmässig angeordnete Membran von bräunlicher Färbung. — Der übrige Inhalt des Bulbus sowie der extrabulbäre Theil der Geschwulst bestanden aus einer weichen hirnartigen Masse, aus welcher sich durch gelindes Streichen mit dem Messerrücken ein gelblichweisser trüber Saft ausdrücken liess, der unter dem Mikroskope zahlreiche, meist rundliche oder ovale Zellen zeigte. Die Zellen waren sämmtlich kernhaltig, in

den Kernen waren ein oder mehrere Kernkörperchen enthalten, die auf Zusatz von Essigsäure unter Zerstörung der Zellmembran noch deutlicher hervortraten. Die Zellen waren eingebettet in ein äusserst spärliches, aber deutlich alveolär angeordnetes Bindegewebsstroma. — Nach dieser vorläufigen Untersuchung wurde die eine Hälfte des Bulbus in Alkohol, die andre in Müller'scher Augenflüssigkeit gehärtet und dann weiter untersucht. Durch die Einwirkung der Erhärtungsflüssigkeiten hatten die Zellen vielfach ihre runde Gestalt verloren und eine mehr unregelmässige polygonale Form angenommen, dagegen trat der alveoläre Bau des bindegewebigen Stromas an einem ausgepinselten Alkoholpräparate noch deutlicher hervor, als solches am frischen Präparate möglich war.

Die Augenhäute, soweit sie überhaupt noch nachzuweisen waren, zeigten sämmtlich pathologische Veränderungen. In das Gewebe der Sclera fanden sich eingestreut zahlreiche Krebszellen, Fettkörnchen und freie Kerne, zahlreiche Gefässe waren überall sichtbar. Am meisten vorgeschritten waren diese Veränderungen in den schon früher erwähnten verdickten Partien in der Gegend des Opticuseintritts. Die äussere Basalmembran (Lamina elastica ant.) der Cornea war von normaler Beschaffenheit, ebenso das vordre Epithel, von welchem höchstens eine geringe Vermehrung zu constatiren wäre. Die Corneallamellen zeigten sich geschrumpft, stark wellenförmig gebogen und so dicht auf einander liegend, dass die Interlamellarlücken, in denen sich zum Theil Kerne vorfanden, fast verschwunden waren. Die

innere Basalmembran (Membr. Descem.) nebst dem inneren Epithel war gänzlich verschwunden, statt dessen fand sich eine gefäßreiche bindegewebige Membran vor. — Als Choricidea erwies sich jene bräunliche, unregelmässig angeordnete Membran in den vordern beiden Abtheilungen der intrabulbären Geschwulsthälfte. Verändert fand sie sich insofern, als die Membr. suprachorioidea atrophiert und ihre characteristischen pigmentirten zelligen Elemente nicht mehr mit Sicherheit nachzuweisen waren und höchstens rudimentär noch vorhanden zu sein schienen. Das Pigment der Choriovascularis war stark gewuchert, zu unregelmässigen Massen zusammengehäuft, stellenweise aber auch eine eigenthümliche Anordnung zeigend, die bis in die Choriocapillaris sich hinein erstreckte (s. Fig. III.). — Von den Elementen der Retina war trotz der genausten Durchsuchung keine Spur mehr zu entdecken. Der Opticusstumpf bestand zum grössten Theil aus jüngern und ältern gefässreichen Bindegewebszügen, zwischen denen reichliche Mengen von Fetttröpfchen abgelagert waren, und nur vereinzelt traten kleine variköse Nervenfibrillen auf. Jene bei der makroskopischen Beschreibung erwähnte Masse, welche vom Eintritt des Opticus bis zum obern Rande der Cornea den Bulbus durchsetzte, erwies sich als sehr gefässreiches jüngeres und älteres Bindegewebe, in welchem Krebszellen, freie Kerne und Fetttröpfchen neben einander zerstreut lagen. —

Gehn wir nun zur Beurtheilung des ganzen Krankheitsfalles über, so ist wohl zuerst die Frage aufzuwerfen, ob die beschriebene Geschwulstentwicklung in ir-

gend welchem Zusammenhange stehe mit den verschiedenen Krankheitserscheinungen, die seit dem ersten Beginn des Augenleidens während eines Zeitraums von 13. Jahren auftraten, oder ob die Entwicklung des Tumors ganz unabhängig von den frühern pathologischen Processen vor sich gegangen sei. Eine bestimmte Antwort hierauf zu geben, bin ich bei dem Mangel genauer opthalmoskopischer Untersuchungsresultate, namentlich in Betreff der ersten Anfänge der Erkrankung, völlig ausser Stande und in solcher Lage wesentlich darauf angewiesen, aus dem Vergleich mit ähnlichen genauer beobachteten Fällen einen Schluss zu ziehen. Am geeignetsten dazu scheint mir ein von A. v. Graefe (Arch. f. Ophth. Bd. X, 1 pgg. 179—184) mitgetheilter Fall zu sein, der in Bezug auf die äusserst langsame Entwicklung einer carcinomatösen Geschwulst die grösste Aehnlichkeit mit dem von mir beschriebenen hat. Es wird daher ganz instructiv sein, wenn ich den Verlauf des v. Graefe'schen Krankheitsfalles in kurzen Umrissen hier anführe.

Im Jahre 1858 stellte sich in der v. Graefe'schen Klinik ein seit 7 Jahren linksseitig erblindeter Herr vor. Das betreffende Auge war glaukomatös und sehr gespannt, durch die stark erweiterte Pupille schimmerte die trichterförmig abgelöste Retina durch. Schon damals wurde Verdacht auf einen Tumor gehegt, aber da in den nächsten Jahren der Zustand fast unverändert blieb, so liess man diesen Verdacht wieder fallen. 1863 nahmen die Beschwerden der Ciliarneurose, an denen Pat. schon früher intercurrent gelitten hatte, bedeutend zu,

und da der Gebrauch des andern Auges auch darunter zu leiden anfing, so wurde aus Rücksicht auf dieses, nicht weil man nach so langem Bestande einen Tumor zu diagnosticiren wagte, die Enucleatio bulbi vorgenommen. Es stellte sich jetzt heraus, dass der hintre Theil des Bulbus doch von einer melanotischen Geschwulst ausgefüllt, zwischen der abgelösten Retina aber noch ein erheblicher Glaskörperraum vorhanden war. v. Graefe sagt selbst über diesen Fall: — „Da mir noch niemals eine so langsame Entwicklung einer intraoculären Melanose vorgekommen war, so stellte ich mir die Frage, ob in der That hier die Anlage des Tumors die erste Ursache zur Erblindung abgegeben, oder ob sich vielmehr in einem anderweitig erblindeten Auge in jüngerer Zeit ein Tumor entwickelt hatte. Wäre der vor 6 Jahren aufgenommene Befund nicht ebenfalls durch die Härte des Bulbus bei vorhandner Netzhautablösung höchst verdächtig gewesen, so würde ich wohl zu der letztern Anschauung hinneigen. Da indessen die Präexistenz des Tumors den damaligen Befund völlig erklärt und eine andre Herleitung sich weder in der Anamnese, noch im Verhalten des gesunden Auges auffinden liess, so schien mir gekünstelt, an der Präexistenz des Tumors zu zweifeln.“ —

Ueber die Art der Geschwulst wurde bei einer später wiederholt vorgenommenen Untersuchung durch Virchow festgestellt, dass sie eine Mischung von melanotischem Carcinom und Sarkom war, die sich nach der Ansicht jenes Autors neben einander entwickelt haben mussten. Die Bösartigkeit dieser Geschwulst

zeigte sich darin, dass schon nach einem halben Jahre ein wallnussgrosses Recidiv eingetreten war, welches einen entschieden carcinomatösen Character zeigte. —

Gehen wir jetzt wieder zurück auf die Erscheinungen, welche unser Krankheitsfall darbot, so finden wir nichts, was gegen die Entwicklung eines Tumors schon bei dem Beginn des Leidens spräche; ja man kann sogar annehmen, dass der Tumor die causa proxima der ganzen Erkrankung gewesen sei. Im weitern Verlaufe ist unser Fall dem von v. Graefe beschriebenen sehr ähnlich durch den zeitweiligen Stillstand in der Entwicklung des krankhaften Processes, sowie durch das Auftreten periodischer Entzündungen, welche dem ganzen Bilde fast einen remittirend-entzündlichen Character gaben. Da es nun kaum einem Zweifel unterliegt, dass in dem v. Graefe'schen Falle die Entwicklung der carcinomatösen Geschwulst eine so lange Zeit in Anspruch nahm, so glaube ich, dass auch in meinem Falle trotz der Malignität, welche die Geschwulst zeigte, dennoch die Entstehung derselben mit jener ersten Augenerkrankung in Beziehung zu bringen ist. — Ob die Geschwulst von Anfang an denselben malignen Character besass, ist natürlich eine andre Frage. Bekanntlich kann im Allgemeinen das Wachsthum von Tumoren, so lange sie den Bulbus nicht durchbrochen haben, ein sehr langsames sein, doch möchte ich sehr bezweifeln, dass ein so ausgeprägtes Carcinom, wie das von mir beschriebene, so lange bestehn konnte, ohne infectiös zu werden. Wahrscheinlicher ist mir, dass ursprünglich eine gliomatöse Geschwulst da war und aus dieser dann die Um-

gestaltung in Carcinom vor sich gegangen ist. Von den Gliomen ist es ja bekannt, dass nicht nur jahrelanger Stillstand in ihrem Wachsthum eintreten kann, sondern dass sie sogar einer totalen regressiven Metamorphose fähig sind. Ausserdem wird durch die vortreffliche entwicklungsgeschichtliche Darstellung, welche Dr. J. Hirschberg vom Glioma gegeben hat (Arch. f. Ophth. Bd. XIV, 1. Pg. 30), sehr plausibel, dass die intraocularen Carcinome überhaupt nichts andres sind als Gliome in weiteren Stadien. Nach diesem Autor würde denn auch meine als Medullarcarcinom beschriebene Geschwulst als „Gliom im heteroplastischen Stadium" bezeichnet werden müssen.

Zu erwägen wäre nun noch, was die bindegewebige Masse (Fig. II, a), welche den Bulbus in sagittaler Richtung durchzieht, zu bedeuten hat. Es lassen sich hierüber natürlich nur Vermuthungen aussprechen, die meinige geht dahin, dass jene Masse anzusehn ist als der bindegewebig degenerierte Retinatrichter, dessen Wandungen durch vollständigen Schwund des Glaskörpers zusammengefallen sind. Für diese Ansicht sprechen Lage und Richtung der Masse, welche den der trichterförmig abgelösten Retina eigenen ganz analog sind. —

Die Prognose für die Kranke musste in meinem Falle selbstverständlich sehr infaust sein, und in der That stellte sich schon nach wenigen Wochen ein Recidiv in der Regio parotidea ein, etwa von der Grösse einer starken Haselnuss, welches nach der von Herrn Obermedicinalrath Baum vorgenommenen Exstirpation

Taf. I.

Fig. I.

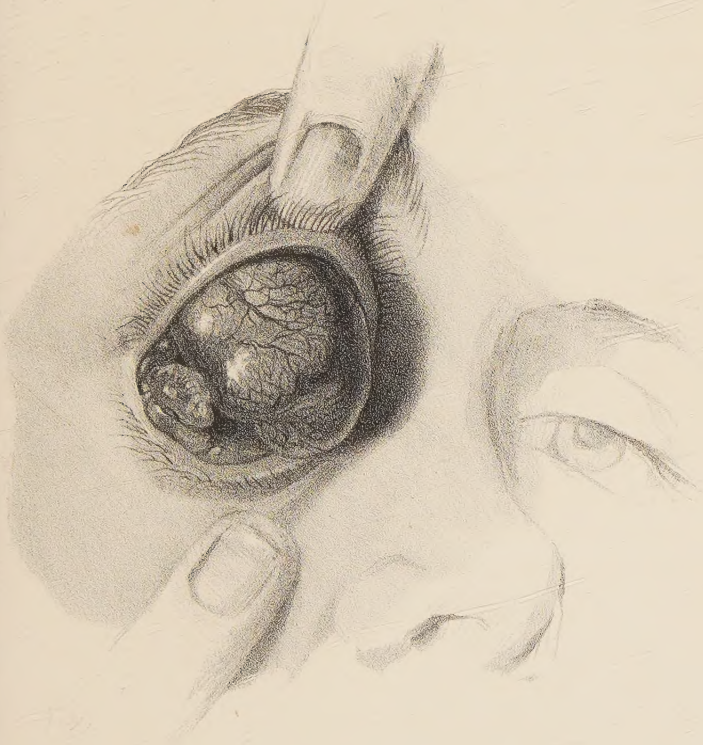

Taf II.

Fig. II.

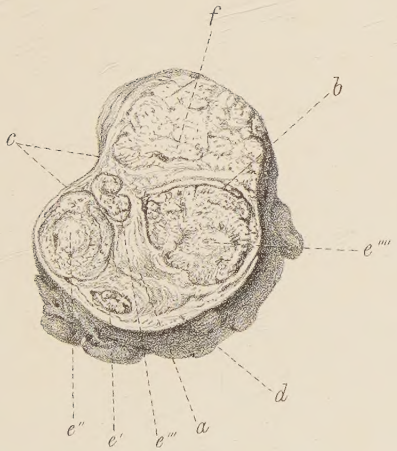

Fig. III.